Peter Huemer, Bianca Huemer, Iris Gollmitzer

Miniimplantate – Möglichkeiten und Grenzen im zahnlosen Unterkiefer

Indizes
Miniimplantate, Angle-Klassen, Hebelgesetz, Deckprothese, Patientenzufriedenheit

Zusammenfassung
Minifive ist ein Konzept für eine kostengünstige Stabilisierung von Unterkiefertotalprothesen durch Miniimplantate. Erkenntnisse aus dem Hebelgesetz werden bei der Implantatpositionierung ebenso berücksichtigt wie individuelle Erfordernisse je nach Angle-Klasse I bis III. Das Minifive-Konzept unter Verwendung von durchmesserreduzierten Implantaten erleichtert die Chirurgie und erlaubt eine prothetische Sofortversorgung der Patienten.

Einleitung

Zahnlose Patienten haben bei atrophem Unterkiefer vermehrt Probleme mit dem Sitz der Totalprothese. Besonders bei hoch atrophen Kieferverhältnissen kommt eine starke soziale Komponente zum Tragen. Bedingt durch die wenig komfortable Prothesensituation werden Sozialkontakte oft bis zur Vereinsamung reduziert. Herausnehmbare implantatstabilisierte Prothesen sind zur Reduktion dieser Probleme geeignet[23]. Bereits mit zwei Implantaten kann eine deutliche Besserung im Hinblick auf Prothesenhalt, Kaukomfort, Sprechsicherheit sowie emotionales und soziales Wohlbefinden erzielt werden[14,23]. Üblicherweise kommen Standardimplantate (Durchmesser ca. 3,3 mm bis 4,3 mm) zum Einsatz, die teilweise nicht ohne Kieferkammmodellation und Maßnahmen zur Stabilisierung der Mukosa inseriert werden können. Gerade bei älteren Patienten, die diese Therapie am häufigsten benötigen würden, ist somit unter Verwendung von Standardimplantaten die Möglichkeit einer einfachen Implantationschirurgie reduziert.

Durch das Tragen von Teil- und Totalprothesen bei gedeckter Einheilphase von Standardimplantaten für Coverdenture-Lösungen oder für einen festsitzenden Zahnersatz kam es des Öfteren zu ungewollten Implantatfreilegungen unter der mobilen Prothese. Der

Peter Huemer
Dr. med. univ. Dr. med. dent.

Bianca Huemer
Dr. med. dent.

Iris Gollmitzer
Dr. med. dent., M.Sc.

Zahnmedizinisches Institut Dr. Huemer GmbH
Lauteracher Straße 8a
A-6922 Wolfurt
E-Mail: peter.huemer@institut-huemer.at

Copyright by Quintessenz Alle Rechte vorbehalten

Wunsch nach einfacher Prothesenstabilisierung ließ *Victor Sendax*[18] zuerst durchmesserreduzierte Implantate für die provisorische Stabilisierung einer prothetischen Versorgung entwickeln. Diese Implantate überdauerten die provisorische Tragezeit sehr gut, so dass das Konzept „4 on the floor" eingeführt wurde, welches zur Stabilisierung von Totalprothesen mit durchmesserreduzierten Implantaten im Unterkiefer beitragen sollte. Dieses Konzept wurde von mehreren Implantatanbietern übernommen und mit Erfolg in die alltägliche Praxis integriert[16,19-22].

Das Verwenden von Miniimplantaten verringert den chirurgischen Aufwand einer Kieferkammplastik. Miniimplantate haben einen Durchmesser, der zwischen 1,8 mm (z. B. Imtec, Fa. 3M Imtec, Ardmore, USA) und ca. 3 mm[7], bevorzugt bei 2,5 mm (z. B. MDL, Fa. Intra-Lock International, Boca Raton, USA; Trias Mini ball, Fa. m&k, Kahla) liegt. Ein Bohrprotokoll mit niedrigen Drehzahlen soll zu einer schnelleren Knochenheilung beitragen[2]. Miniimplantate ersetzen grundsätzlich nicht Implantate mit Standarddurchmesser, sondern erweitern die Indikationsstellung für Implantate[5]. Die Erfolgsrate von Miniimplantaten ist bei partiellen Brücken, wenn auch nicht standardisiert eingeteilt[11], vergleichbar mit jener von Standardimplantaten[3,8,17,22]. Mit ähnlichem Erfolg sind Miniimplantate zur Stabilisierung von Totalprothesen im Unterkiefer in Verwendung[10,13]. Dass trotz des reduzierten Durchmessers kaukraftunabhängig kein erhöhter marginaler Knocheneinbruch festgestellt wurde, ist bemerkenswert[15].

Dennoch darf bei aller Euphorie die physikalische Wirklichkeit nicht vergessen werden. Die Stresseinleitung im periimplantären Knochen ist bei Miniimplantaten höher als bei Implantaten mit 4,0 bis 5,0 mm Durchmesser[4,9,12]. Dieser Umstand erklärt auch die leicht erhöhte Verlustrate der Miniimplantate[4], welche vorwiegend in den ersten 6 bis 8 Monaten nach Insertion in der frühen Osseointegrationsphase auftritt[19,20]. Wegen der publizierten günstigen Überlebensraten der Miniimplantate[6,7,13] werden diese auch in anderen Bereichen mit schmalem Kieferkamm eingesetzt[5,11,13]. Miniimplantate sind für die Sofortbelastung ausgelegt[1].

Material

Verwendet wurden Miniimplantate der Firmen Intra-Lock, JMP Dental (Heiligenhaus), m&k und Imtec. Diese Implantate bestehen aus einem selbstschneidenden Gewinde und einem integrierten Kugelkopfanker mit Höhen von 2 und 4 mm (Abb. 1) für stabilen Sitz und natürliche Resilienz mit entsprechendem Gegenstück (bevorzugt Matrize aus Titan mit auswechselbarem O-Ring-Attachment, aber auch Kunststoff- oder Metallmatrizen). Die Matrize mit Gummiring wird wegen der leichten Handhabung durch die Patienten bevorzugt.

Abb. 1 MDL-Implantate (Durchmesser: 2,5 mm, Implantathals: 2 und 4 mm)

Methode

Das Minifive-Konzept ist eine mit fünf Implantaten (vier Miniimplantate und ein zusätzliches symphyseales Miniimplantat) stabilisierte Prothese bei Patienten mit zahnlosem Unterkiefer. Die hier vorgestellte Studie hatte das Ziel, die Nachhaltigkeit dieses Konzeptes zu überprüfen. Das Konzept berücksichtigt Kaukraft, Hebelgesetz, Operationstechnik sowie die prothetische Lösung. Angestrebt wird die Sofortversorgung mit einer herausnehmbaren Prothese (Abb. 2a bis c).

Als statistische Methode wurde eine rein deskriptive Statistik angewendet, die zur Beschreibung und Auswertung Daten zusammenfasst und ausschließlich Aus-

Copyright by Quintessenz
Alle Rechte vorbehalten

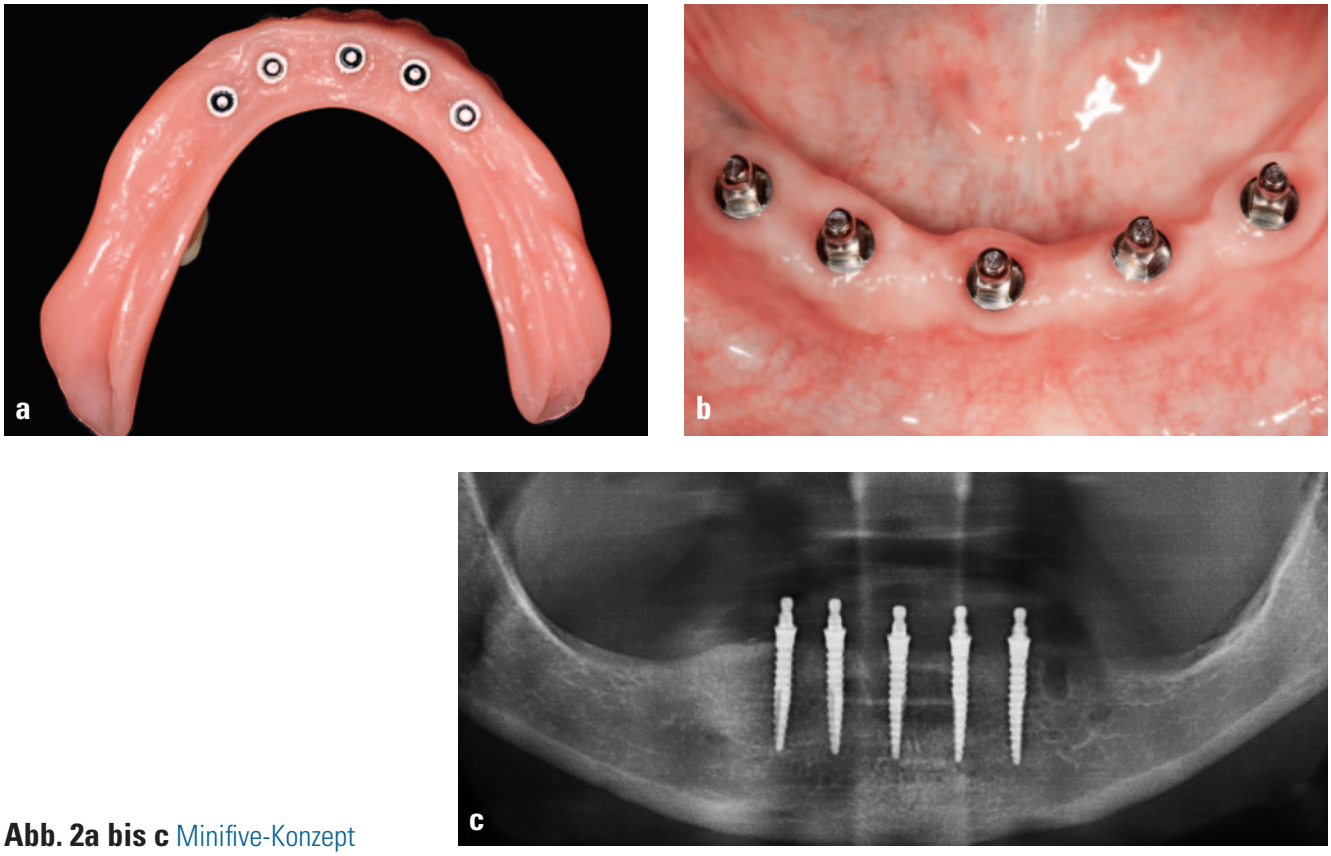

Abb. 2a bis c Minifive-Konzept

sagen zum Datensatz selbst macht. In der Studie wurde die Implantatzahl rein ausgezählt und in unterschiedlichen Tabellen dargestellt, ohne eine induktive Statistik zu verwenden.

Präoperative Diagnostik

Zur Diagnostik vor der Operation gehören Panoramaschichtaufnahme (PSA), bei unklaren Situationen digitale Volumentomographie (DVT), Fotodokumentation der Ausgangssituation und Therapieunterlagen (Situationsmodelle mit Bissregistrat). Bei der ersten Untersuchung wird festgelegt, ob eine neue Prothese angefertigt werden muss oder ob die alte verwendet werden kann. Anhand der PSA und/oder DVT erfolgt die Ermittlung der Knochenmenge. Bei der Schleimhautbeurteilung wird die befestigte Mukosa in mm angegeben.

Vor allem die Bisslage mit eingegliedertem Zahnersatz ist bei diesem Behandlungskonzept von großer Bedeutung. Sie wird nach den *Angle*-Klassen I bis III beurteilt. Während bei *Angle*-Klasse-II-Patienten keine Therapie erfolgt, werden *Angle*-Klasse-I-Patienten mittels Lappenbildung und *Angle*-Klasse-III-Patienten bevorzugt transgingival behandelt.

Erkenntnisse aus Angle-Klassen und Hebelgesetz

Da die *Angle*-Klassen einen erheblichen Einfluss auf die Stabilität der implantatgestützten Prothese haben, wird eine mögliche Einschränkung der Anwendung des Minifive-Konzeptes besonders bei der Beurteilung der *Angle*-Klassen erfasst. Die Knopfanker der Miniimplantate sind zusammen mit dem Matrizengehäuse inklusive Gummiring ein Halteelement, aber auch ein

Copyright by Quintessenz Alle Rechte vorbehalten

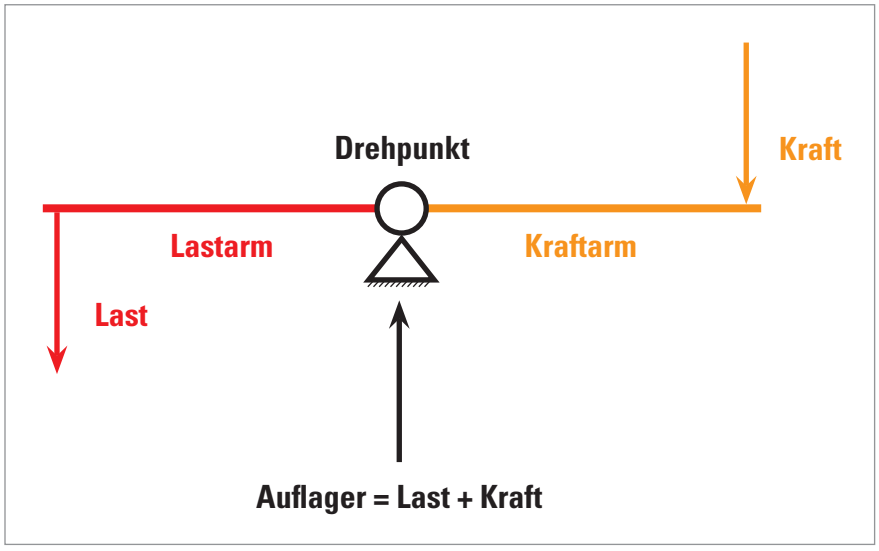

Abb. 3 Hebelgesetz

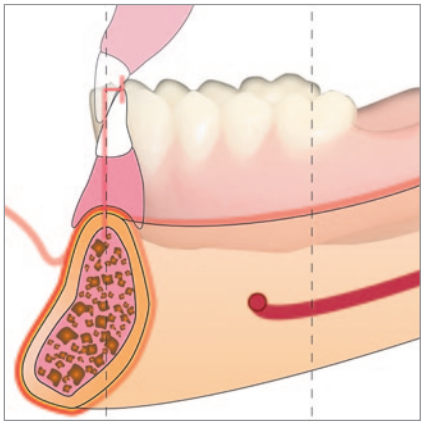

Abb. 4a *Angle*-Klasse III: sehr geringe Drehwirkung

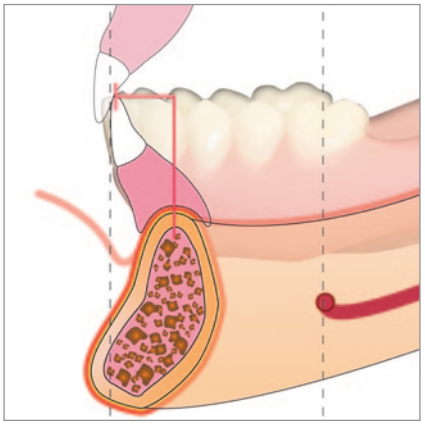

Abb. 4b *Angle*-Klasse I: durchschnittlich hohe Drehwirkung

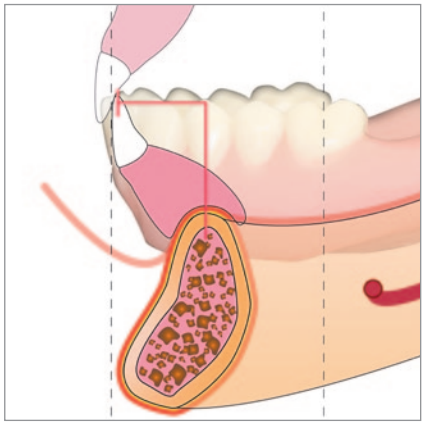

Abb. 4c *Angle*-Klasse II: sehr hohe Drehwirkung

Kipp- oder Drehpunkt. Dieses Phänomen wird im Hebelgesetz abgebildet, das Folgendes besagt (Abb. 3):

Kraft (F_K) x Kraftarm (l_K) = Last (F_L) x Lastarm (l_L)

Je kleiner der Abstand der angreifenden (Kau-)Kraft (Schneidezahnbereich) zum Drehpunkt (Kieferkamm, Kugelkopf etc.) – wie bei den *Angle*-Klassen III und I – ist, desto kleiner fällt die Drehwirkung der angreifenden Kraft (Prothesenbeweglichkeit) aus (Abb. 4a bis c). Bedingt durch die Position des Drehpunktes, der bei der *Angle*-Klasse III direkt unter der Krafteinleitung (Bereich der Schneidezähne) liegt, kommt es zu einer geringen bis gar keiner Drehwirkung der Prothese (Abb. 5a bis c). Je größer der Abstand der angreifenden (Kau-)Kraft (Schneidezahnbereich) zum Drehpunkt (Kieferkamm, Knopfanker etc.) – wie bei der *Angle*-Klasse II – ist, desto größer fällt die Drehwirkung der angreifenden Kraft (Prothesenbeweglichkeit) aus.

Bei der *Angle*-Klasse I sollten die Implantate gemäß den Erkenntnissen aus dem Hebelgesetz nach anterior geneigt werden, um die Drehwirkung der Kaukraft auf die Prothese zu reduzieren. Durch die Anteriorneigung wird der Abstand zwischen dem Dreh-

Copyright by Quintessenz Alle Rechte vorbehalten

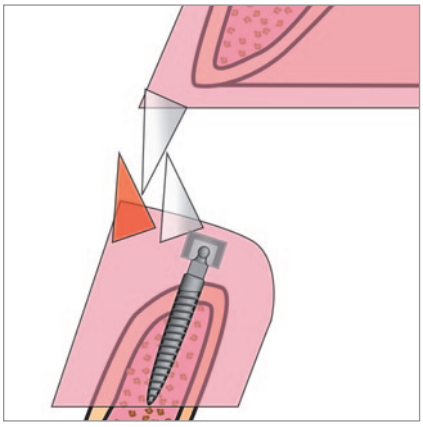

Abb. 5a Implantatposition bei *Angle*-Klasse III – geeignet für transgingivale Implantation

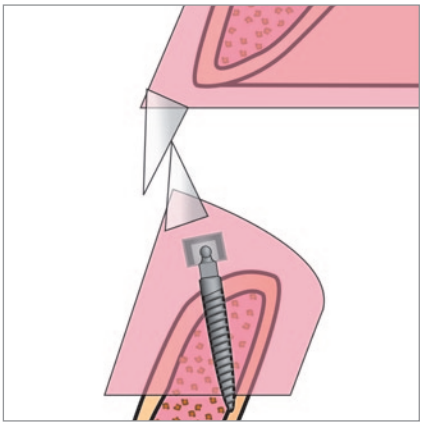

Abb. 5b Anteriorneigung des Implantates bei *Angle*-Klasse I – Empfehlung: offene Implantation

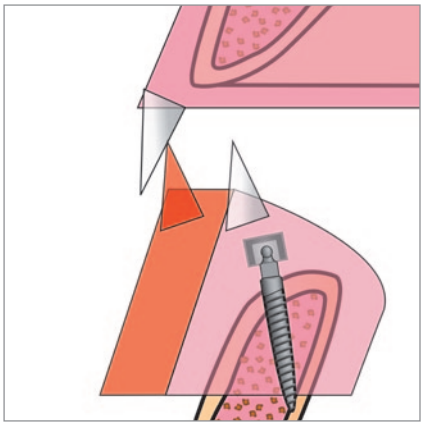

Abb. 5c Belassen der sagittalen Stufe bei *Angle*-Klasse II

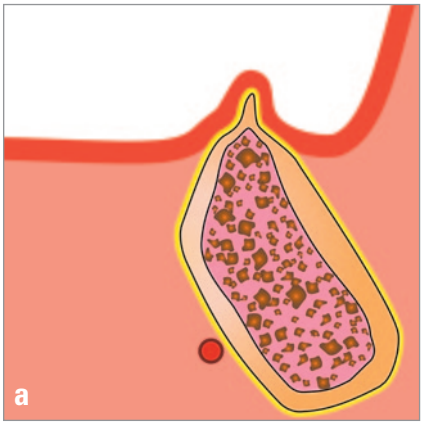

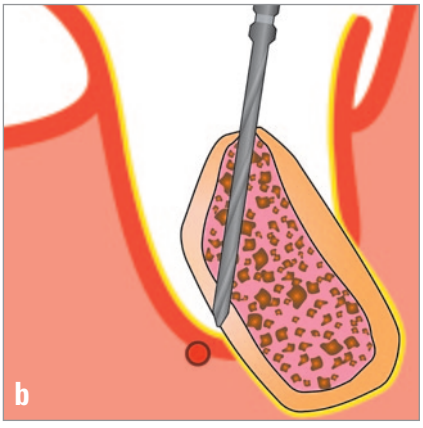

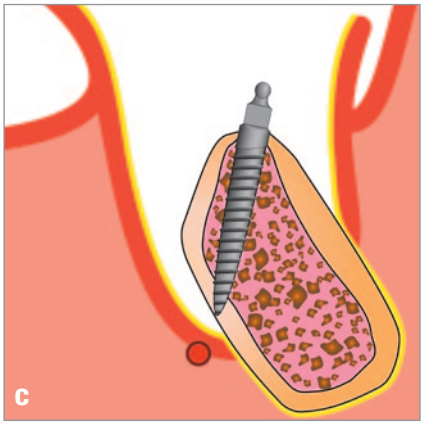

Abb. 6a bis c Bikortikale Verankerung der Implantate

punkt und der Kraft einleitenden Schneidezahnkante verkürzt und die Drehwirkung um den Drehpunkt (Knopfanker) verringert. Patienten empfinden dies als klaren Komfortvorteil. Der Nachteil der Anteriorneigung besteht darin, dass hierfür meist eine offene Implantation benötigt wird. Die offene Chirurgie bei der *Angle*-Klasse I dient dem Schutz der Gefäße A. lingualis und A. sublingualis, damit es nicht zu unkontrollierten Blutungen in den Mundboden kommt – besonders bei der bikortikalen Fixierung bei geringer Kieferkammhöhe und der Verwendung von kurzen Implantaten (10 bzw. 11 mm) (Abb. 6 bis c).

Bei der *Angle*-Klasse II lässt sich selbst durch das Anteriorneigen des zentralen Implantates keine nennenswerte Verbesserung in der Prothesenstabilität erzielen. Das Minifive-Konzept kann nur unter Belassen der sagittalen Stufe angewendet werden, da ansonsten ungeachtet der Verankerung durch Miniimplantate kein stabiler Sitz der Prothese gewährleistet ist. Wird die sagittale Stufe aufgelöst, kann trotz vieler Miniimplantate von einer ausgeprägten Patientenunzufriedenheit ausgegangen werden.

Das Anteriorneigen des symphysealen Implantates zur Reduktion der Drehneigung der Totalprothese bei

Copyright by Quintessenz Alle Rechte vorbehalten

deren Belastung an den Schneidezähnen ist der Hauptpunkt des Minifive-Konzeptes. Es kommt nicht so sehr auf die Anzahl der Implantate an, sondern eher auf die Position des symphysealen Implantates.

Die Implantation ohne Lappenbildung ist nur unter folgenden Umständen empfehlenswert: bei Patienten mit flachem Kieferkamm und *Angle*-Klasse III sowie bei *Angle*-Klasse-I-Patienten mit breitem und gleichzeitig sehr hohem Kieferkamm, bei welchen problemlos 15-mm-Implantate monokortikal fixiert werden können.

Chirurgischer Ablauf

Im Rahmen der präoperativen Vorbereitung wird der Kieferkamm beurteilt (Abb. 7a) und zugleich entschieden, ob die vorhandene Prothese weiterhin verwendbar ist oder nicht. Kann die bestehende Prothese verwendet werden, dann wird sie als Operationsschablone und ästhetische Prothesenkopie bzw. Heilungsprothese dubliert (Abb. 7b). Wenn eine neue Prothese erforderlich ist, sollte diese vor der Operation angefertigt werden, damit sie ebenfalls in eine entsprechende Operationsschablone und ästhetische Prothesenkopie als Tagesprovisorium dubliert werden kann.

Die Operationsschablone wird präpariert, indem mit einem 2-mm-Implantatbohrer von basal im Prämolarenbereich pro Zahnposition je eine Bohrung vorgenommen und mit einem Guttaperchastift (ISO 60) aufgefüllt wird. Mit dieser präparierten OP-Schablone erfolgt die Anfertigung einer PSA, anhand deren das Foramen mentale in Beziehung zu den radiopaken Guttaperchamarkierungen gebracht werden kann (Abb. 7c). Die Position der mesialen Begrenzung des Foramen mentale plus 5 mm wird an der OP-Schablone mit einem wasserfesten Stift komplett innen, außen und basal markiert (Abb. 7d). Dies erleichtert die Orientierung bei der Bohrung der distalen Begrenzung. Die Bohrung erfolgt mit einem 2-mm-Implantatbohrer an der markierten Stelle von basal durch die OP-Schablone (Abb. 7e).

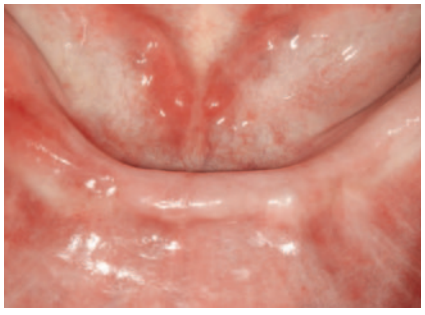

Abb. 7a Ausgangssituation

Abb. 7b Anfertigen einer ästhetischen Prothesenkopie und einer OP-Schablone

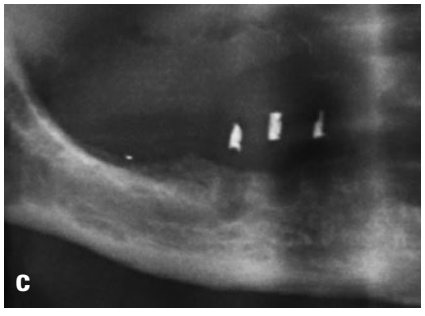

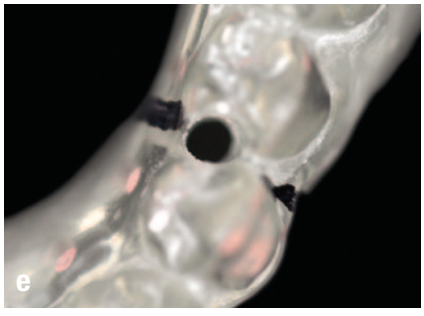

Abb. 7c bis e Vorbereiten der OP-Schablone für die Chirurgie

Copyright by Quintessenz Alle Rechte vorbehalten

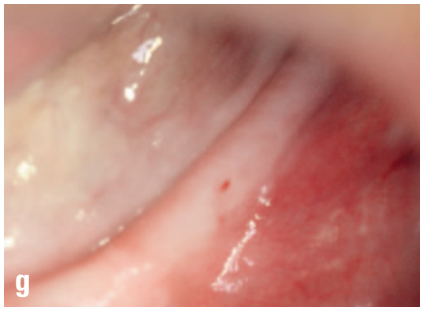

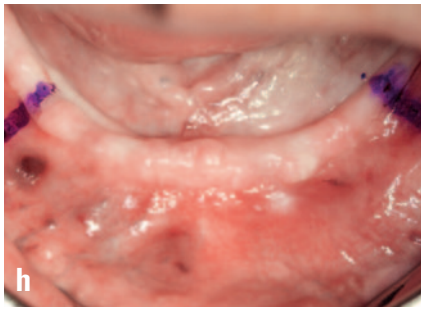

Abb. 7f bis h Markieren der distalen Begrenzung



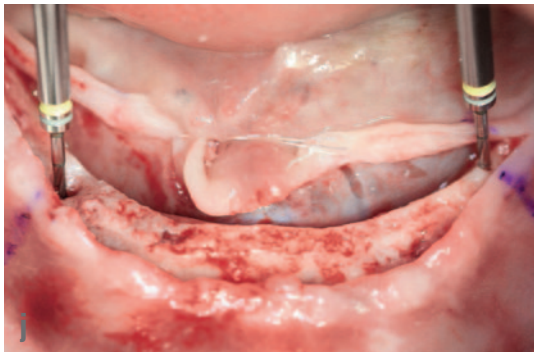

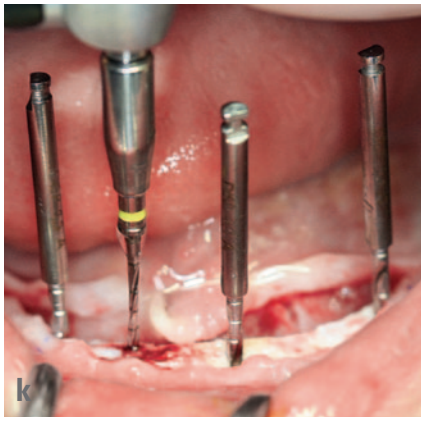

Abb. 7i bis k Vorbohren mit einem 1,1- und einem 1,5-mm-Bohrer

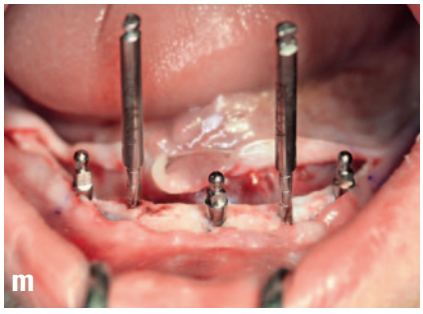

Abb. 7l bis n Implantatinsertion

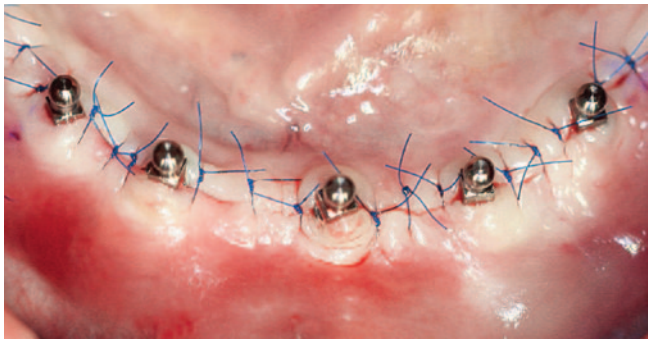

Abb. 7o Nahtverschluss mit Mikronähten (Seralene 6-0)

Copyright by Quintessenz Alle Rechte vorbehalten

Nach dem erneuten Einsetzen der so vorbereiteten OP-Schablone in den Mund wird mit einer Parodontalsonde an der distalen Markierung die Mukosa durchstochen (Abb. 7f). Dadurch wird ein Blutungspunkt gesetzt (Abb. 7g), der mit einem Surgical Marker gekennzeichnet wird (Abb. 7h). Auf dem Kieferkamm ist nun die distale Begrenzung für das distale Miniimplantat vorbereitet. Die Positionen für das symphyseale Implantat und die zwei lateral davon zu setzenden Implantate sind im restlichen interforaminalen Bereich einfach zu verteilen.

Der Kieferkamm wird eröffnet, die messerscharfen Anteile werden begradigt, und entsprechend den vorgewählten Implantatpositionen wird mit der Vorbohrung begonnen. Zuerst erfolgt die Positionierung des symphysealen Implantates. Der Bohrvorgang wird mit einem 1,1-mm-Bohrer (z. B. Fa. JMP) vorbereitet und mit einem 1,5-mm-Bohrer (z. B. Fa. Nobel Biocare, Göteborg, Schweden) nachpräpariert (Abb. 7i und j). Je nach Knochentyp wird auf 1,8 mm (z. B. 3i) aufbereitet und/oder im symphysealen Bereich auf 2 mm erweitert. Es werden alle Implantatbettaufbereitungen vorbereitet und die jeweiligen Bohrer als Richtungsindikatoren eingebracht (Abb. 7k). Anschließend werden die Implantate so gesetzt, dass sie nach und nach die Bohrer (Richtungsindikatoren) ersetzen (Abb. 7l bis n).

Nach Abschluss der Implantation werden die Wundränder mit Seralene 6.0/15 mm mittels einer modifizierten *Gottlow*-Naht (Kombination aus Matratzen- und Einzelknopfnaht) dicht vernäht (Abb. 7o). Unabhängig von der Naht kann es zu massiven Schwellungen kommen, so dass gerade bei starken Kieferkammeinkürzungen ein langer Implantathals von großem Vorteil ist. Beim Vernähen sollte dem Umstand Rechnung getragen werden, dass der vier- bzw. sechseckige Vorschaltteil vor dem Implantatkopf, der für die Insertion notwendig ist, noch mit gut 1 bis 2 mm aus dem Zahnfleisch ragt.

Prothetische Versorgung

Nach der Operation erfolgt die Abformung mit der definitiven Prothese. Um die Position der gesetzten Implantate exakt zu bestimmen, wird die Prothese mit einem Bissregistrationsmaterial (z. B. Memoreg, Fa. Heraeus Kulzer, Hanau) unterfüttert und im Bereich der Implantate freigeschliffen (Abb. 8a und b). Bei diesem Schritt ist es möglich, dass im Fall einer inkompletten Nahttechnik Abformmaterial entlang der Implantate in die Tiefe gepresst wird. Deshalb ist eine dichte Mikronahttechnik notwendig. Die Abformung wird mit entsprechendem Abformmaterial (z. B. Impregum, Fa. 3M Espe, Seefeld) durchgeführt (Abb. 8c und d).

Bei massiver Kieferkammeinkürzung werden wegen post operationem unkontrollierbaren Dimensionsveränderungen der Mukosa die Matrizen in die ästhetische Prothesenkopie nach dem direkten Unterfütterungsverfahren (z. B. mit RimOral, Fa. Kentzler-Kaschner Dental, Ellwangen) im Mund einpolymerisiert. Die Aushärtungszeit beträgt 12 Minuten. Wurden hingegen nur kleine Korrekturen am Kieferkamm durchgeführt, dann wird die definitive Prothese mit einem schnellhärtenden Bissregistriermaterial über den Knopfankern passend gemacht und z. B. mit Impregum abgeformt. Die Fertigstellung dieser Prothese erfolgt nach der klassischen indirekten Unterfütterungstechnik im Meisterlabor. Die Matrizen werden einpolymerisiert, und anschließend wird die Prothese dem Patienten übergeben (Abb. 8e und f). Bis zum Einsetzen der unterfütterten Prothese lässt sich die ästhetische Prothesenkopie als Tagesprovisorium verwenden. Je nach Primärstabilität werden einzelne Gummiringe aus den Matrizen entfernt und nach 3-monatiger Osseointegration wieder eingebracht. Implantate mit einem geringen Drehmoment können so ohne Belastung zur Einheilung gebracht werden.

Ergebnisse

Seit 12 Jahren sind Miniimplantate als provisorische Implantate und als „4 on the floor"-Konzept in unserem Team in Verwendung. Seit 8 Jahren arbeiten wir nach dem Minifive-Konzept. Erfolge waren alle primär gesetzten Implantate wie auch jene Implantate, die nach einem Misserfolg erneut gesetzt wurden. Die Misserfolge bei den Miniimplantaten bestanden in einfa-

Copyright by Quintessenz Alle Rechte vorbehalten

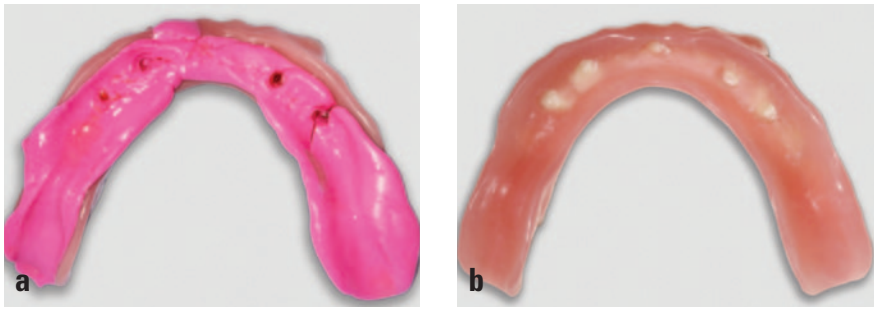

Abb. 8a bis b Unterfütterung der Prothese und Freischleifen im Implantatbereich

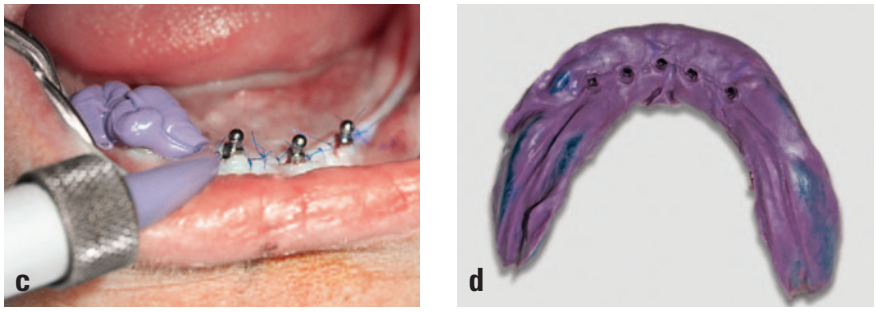

Abb. 8c bis d Abformung

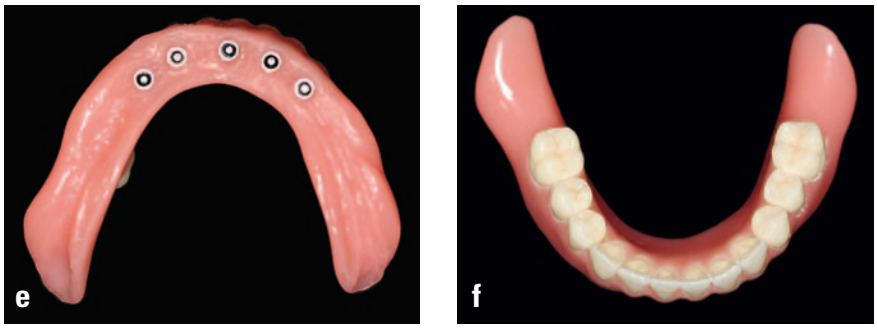

Abb. 8e bis f Fertige Prothese

Tab. 1 Anzahl der erfolgreichen Implantationen und der Verluste bei Minifive im Unterkiefer (Zeitraum: 8 Jahre, Erfolg 95,95 %; 7 Jahre ohne das erste Minifive-Jahr 2005, Erfolg 97,93 %)

Erfolgreiche Implantationen	Anzahl der Verluste
1.067	45

chen Verlusten und Implantatbrüchen. Massive Knocheneinbrüche mit einem marginalen Knochenverlust von über 3 mm stellten wir weder bei einem Implantatverlust noch bei den erfolgreichen Implantaten fest. Die Abheilung der Knochenwunde nach einfachem Implantatverlust verlief in allen Fällen unauffällig. Die abgebrochenen Implantate wurden mit Trepanbohrern entfernt und durch Standardimplantate ersetzt.

Über einen Beobachtungszeitraum von 8 Jahren (Tab. 1) konnte gezeigt werden, dass die Implantatlänge einen wesentlichen Einfluss auf die Verlustrate hat (Tab. 2). Im ersten Jahr (2005) der Minifive-Implantationen, in dem noch 10-mm-Implantate monokortikal gesetzt wurden, war die Verlustrate signifikant höher als in den Folgejahren (Tab. 3). Ab 2006 wurden bevorzugt Implantate ≥ 13 mm oder 10 mm/11,5 mm bikorti-

Copyright by Quintessenz Alle Rechte vorbehalten

Implantatlänge	Anzahl der erfolgreichen Implantationen	Anzahl der Verluste
10,0 mm	95	23
11,5 mm	58	3
12,0 mm	2	0
13,0 mm	322	11
14,0 mm	9	0
15,0 mm	578	8
18,0 mm	3	0

Tab. 2 Anzahl der erfolgreichen Implantationen und der Verluste je nach Implantatlänge bei Minifive im Unterkiefer (Zeitraum: 2005 bis 2013)

Implantatlänge	Anzahl der erfolgreichen Implantationen	Anzahl der Verluste
10,0 mm	74	22
11,5 mm	22	1
13,0 mm	124	5
15,0 mm	26	0

Tab. 3 Anzahl der erfolgreichen Implantationen und der Verluste je nach Implantatlänge bei Minifive im Unterkiefer (Zeitraum: 2005)

Tab. 4 Ergebnisse der Befragung zur Patientenzufriedenheit. Die Patienten erhielten bei den Nachuntersuchungen im Zeitraum von 2008 bis 2010 einen Fragebogen, der nach Beantwortung der darin gestellten Fragen anonym an das Institut übermittelt wurde

Sind Sie mit der Implantatversorgung zufrieden?	sehr zufrieden 99 (87 %)	zufrieden 14 (12 %)		nicht zufrieden 1 (1 %)	keine Angabe 0	insgesamt 114
Würden Sie sich in der gleichen Situation wieder für diese Implantatversorgung entscheiden?	ja 109 (96 %)	nein 0			5 (4 %)	114
Wie empfinden Sie den Halt der Prothese nach der Implantation?	viel besser 92 (81 %)	besser 14 (12 %)	gleich 2 (2 %)	schlechter 0	6 (5 %)	114

kal inseriert, was sich positiv auf die Verlustrate auswirkte. Über die Patientenzufriedenheit haben wir konsekutiv 114 Patienten im Zeitraum von 2008 bis 2010 befragt (Tab. 4). Ziel war die Evaluierung der Zufriedenheit mit dem Minifive-Konzept bei einem *Angle*-Klasse-II-freien Patientenkollektiv.

Copyright by Quintessenz Alle Rechte vorbehalten

Diskussion

Das Minifive-Konzept besteht nicht in der Anzahl von fünf Implantaten, sondern – unter Beachtung des Hebelgesetzes – in der möglichst anterioren Positionierung des zentralen, symphysealen Implantates zur Reduktion der Prothesenbeweglichkeit. Dies bedarf bei *Angle*-Klasse-I-Patienten zusätzlich einer Anteriorneigung des Implantates. Im Sinne einer bikortikalen Fixierung kurzer Implantate (10 bis 11,5 mm), besonders im Prämolarenbereich bei der Parallelisierung der Implantate, wird die linguale Kompakta gelegentlich durchbrochen, weshalb eine offene Insertion der Implantate empfohlen wird. Unsere Ergebnisse zeigten, dass junge Zahnärzte anfänglich geneigt sind, kurze Implantate zu verwenden und sie außerdem monokortikal zu fixieren, was zu einer erhöhten Verlustrate dieser Implantate im Jahr 2005 führte.

Ein großer Vorteil der Implantate mit reduziertem Durchmesser (kleiner als 3,3 mm) ist der geringe Resorptionsdruck auf den keratinisierten Mukosaanteil bukkal und lingual der Implantate. Dank geringer Prothesenbeweglichkeit, hohem Kaukomfort, Sprechsicherheit und guter Prothesenhandhabung bei konstanter, aber auch bei abnehmender manueller Geschicklichkeit zeigen mit Miniimplantaten stabilisierte Totalprothesen eine hohe Patientenzufriedenheit. Es bleibt weiter zu untersuchen, ob eine reduzierte Anzahl von nach demselben Konzept inserierten Implantaten (z. B. drei Implantate in Regio 32 bis 42) gleichfalls eine hohe Patientenzufriedenheit gewährleistet, denn dies würde den chirurgischen Aufwand entscheidend verringern.

Literatur

1. Ahn MR, An KM, Choi JH, Sohn DS. Immediate loading with mini dental implants in the fully edentulous mandible. Implant Dent 2004;13:367-372.
2. Anitua E, Carda C, Andia I. A novel drilling procedure and subsequent bone autograft preparation: a technical note. Int J Oral Maxillofac Implants 2007;22:138-145.
3. Anitua E, Errazquin JM, de Pedro J, Barrio P, Begoña L, Orive G. Clinical evaluation of Tiny® 2.5- and 3.0-mm narrow-diameter implants as definitive implants in different clinical situations: a retrospective cohort study. Eur J Oral Implantol 2010;3:315-322.
4. Anitua E, Tapia R, Luzuriaga F, Orive G. Influence of implant length, diameter, and geometry on stress distribution: a finite element analysis. Int J Periodontics Restorative Dent 2010;30:89-95.
5. Balaji A, Mohamed JB, Kathiresan R. A pilot study of mini implants as a treatment option for prosthetic rehabilitation of ridges with sub-optimal bone volume. J Maxillofac Oral Surg 2010;9:334-338.
6. Bulard RA, Vance JB. Multi-clinic evaluation using mini-dental implants for long-term denture stabilization: a preliminary biometric evaluation. Compend Contin Educ Dent 2005;26:892-897.
7. Christensen GJ, Child PL. The truth about small-diameter implants. Dent Today 2010;29:116,118,120.
8. Comfort MB, Chu FC, Chai J, Wat PY, Chow TW. A 5-year prospective study on small diameter screw-shaped oral implants. J Oral Rehabil 2005;32:341-345.
9. Davarpanah M, Martinez H, Tecucianu JF, Celletti R, Lazzara R. Small-diameter implants: indications and contraindications. J Esthet Dent 2000;12:186-194.
10. Elsyad MA, Gebreel AA, Fouad MM, Elshoukouki AH. The clinical and radiographic outcome of immediately loaded mini implants supporting a mandibular overdenture. A 3-year prospective study. J Oral Rehabil 2011; 38:827-834.
11. Flanagan D. Fixed partial dentures and crowns supported by very small diameter dental implants in compromised sites. Implant Dent 2008;17:182-191.
12. Flanagan D, Ilies H, McCullough P, McQuoid S. Measurement of the fatigue life of mini dental implants: a pilot study. J Oral Implantol 2008;34:7-11.
13. Flanagan D, Mascolo A. The mini dental implant in fixed and removable prosthetics: a review. J Oral Implantol 2011;37(Spec No):123-132.
14. Jofre J, Castiglioni X, Lobos CA. Influence of minimally invasive implant-retained overdenture on patients' quality of life: a randomized clinical trial. Clin Oral Implants Res 2012 Jul 4 [Epub ahead of print].
15. Jofré J, Hamada T, Nishimura M, Klattenhoff C. The effect of maximum bite force on marginal bone loss of mini-implants supporting a mandibular overdenture: a randomized controlled trial. Clin Oral Implants Res 2010;21:243-249.
16. Misch K, Neiva R. Small-diameter implants for optimal stabilization of implant-supported overdentures. Pract Proced Aesthet Dent 2007;19:428-431.
17. Romeo E, Lops D, Amorfini L, Chiapasco M, Ghisolfi M, Vogel G. Clinical and radiographic evaluation of small-diameter (3.3-mm) implants followed for 1-7 years: a longitudinal study. Clin Oral Implants Res 2006;17: 139-148.
18. Sendax VI. Mini-implants as adjuncts for transitional prostheses. Dent Implantol Update 1996;7:12-15.
19. Shatkin TE, Petrotto CA. Mini dental implants: a retrospective analysis of 5640 implants placed over a 12-year period. Compend Contin Educ Dent 2012;33 (Spec 3):2-9.
20. Shatkin TE, Shatkin S, Oppenheimer BD, Oppenheimer AJ. Mini dental implants for long-term fixed and removable prosthetics: a retrospective analysis of 2514 implants placed over a five-year period. Compend Contin Educ Dent 2007;28:92-99.
21. Singh RD, Ramashanker, Chand P. Management of atrophic mandibular ridge with mini dental implant system. Natl J Maxillofac Surg 2010;1:176-178.
22. Sohrabi K, Mushantat A, Esfandiari S, Feine J. How successful are small-diameter implants? A literature review. Clin Oral Implants Res 2012;23:515-525.
23. Walton JN, Glick N, Macentee MI. A randomized clinical trial comparing patient satisfaction and prosthetic outcomes with mandibular overdentures retained by one or two implants. Int J Prosthodont 2009;22:331-339.